

Dra. Patricia Rodríguez Nava,<sup>1</sup>  
 Dr. Ernesto Javier Dena Espinoza,<sup>1</sup>  
 Dr. Adolfo Hernández Garduño,<sup>2</sup>  
 Dra. Margarita Fuentes García,<sup>3</sup>  
 Dr. Roberto Basile Lenge,<sup>4</sup>  
 Dra. Carmen Amezcua Herrera<sup>1</sup> y cols.

## Craneosinostosis multisutural del tipo cráneo en trébol o Kleeblattschädel y otras craneosinostosis

### RESUMEN

**Objetivo:** Reportar tres casos de craneosinostosis multisutural del tipo cráneo en trébol o Kleeblattschädel, así como otras craneosinostosis y revisión de la literatura.

**Material y método:** Estudio prospectivo, longitudinal en donde se estudiaron tres pacientes con CS de tipo cráneo en trébol o Kleeblattschädel, así como otros pacientes con CS. En todos ellos se evaluaron las craneosinostosis a través de la neuroclínica, estudios con resonancia magnética (RM) y tomografía computada (TC).

**Resultados:** Se reportan

tres pacientes con CS tipo en trébol o Kleeblattschädel, dos correspondieron al sexo masculino y uno al sexo femenino. Un paciente de nueve meses de edad con escafocefalia (dolicocefalia, cabeza en canoa). Un paciente de cinco meses de edad con craneosinostosis multisutural (probable variante de plagiocefalia con oxicefalia). Una paciente de un año con diagnóstico de craneotomía frontoparietal bilateral, por plagiocefalia con afección de una hemisutura coronal. Un paciente de 11 meses de edad con turricefalia. Una paciente de un año de edad con una malformación craneofacial (con oxicefalia

o turricefalia). Un paciente de un año de edad con turricefalia y amplia esquizencefalia unilateral de labio abierto (tipo II) y probable lisencefalia.

**Conclusión:** Es importante el diagnóstico prenatal de las CS y posteriormente al nacimiento, determinar su tipo y grado de afectación neurológica para actuar en el menor tiempo posible en la corrección morfológica y funcional.

**Palabras clave:** Craneosinostosis en trébol o Kleeblattschädel, escafocefalia, plagiocefalia, turricefalia.

*continúa en la pág. 220*

<sup>1</sup> Del Servicio de Radiología e Imagen del Hospital General de México O.D., <sup>2</sup> Del Servicio de Pediatría del Hospital General de México O.D., <sup>3</sup> De la coordinación de Imagen, Secretaría de Salud del DDF, <sup>4</sup> De la Universidad de Buenos Aires.  
 Copias (copies): Dra. Patricia Rodríguez Nava E-mail: drapatricia.rodriguez@yahoo.com.mx

### Introducción

Las craneosinostosis (CS) son un grupo de trastornos del desarrollo neural caracterizados por el cierre prematuro de una o varias suturas craneales, asociado frecuentemente a sintomatología neurológica y sistémica. Las CS multisuturales pueden ser sindrómicas o no sindrómicas.

Se han descrito más de 100 síndromes asociados a craneosinostosis y aproximadamente en una docena de ellos se ha localizado el defecto molecular.<sup>1</sup>

Se calcula que la prevalencia de CS es de una en 1,800 a 2,200 nacimientos y que actualmente va en aumento.<sup>2</sup>

En nuestro país, representan una entidad relativamente frecuente, encontrando en los últimos 10 años 45 casos reportados en el Hospital General de México, de los cuales sólo tres correspondieron al tipo de cráneo en trébol o Kleeblattschädel.

### Material y método

Estudio prospectivo, longitudinal donde se estudiaron tres pacientes con CS de tipo cráneo en trébol o Kleeblattschädel, así como otros pacientes con CS.

De los tres pacientes con CS tipo en trébol o Kleeblattschädel uno correspondió al sexo masculino y otro al sexo femenino, provenientes del Departamen-

## ABSTRACT

**Objective:** To report three cases of multiple suture craneosinostosis of the clover-type skull or Kleeblattschädel, as well as other craneosinostosis and revision of the literature.

**Materials and method:** A prospective, longitudinal study where three patients were studied with CS of clover-type skull or Kleeblattschädel, as well as other patients with CS. In all them, the craneosinostosis was evaluated through neuroclinic, studies with magnetic resonan-

ce (MR) and computerized tomography (CT).

**Results:** Three patients are reported with CS type in clover or Kleeblattschädel, two for male patients and one for a female patient. A nine months old patient with scaphocephaly (dolichocephaly, head in canoe form). A patient of five months of age with multiple suture craneosinostosis (probable plagiocephaly variant with oxycephaly). A one year old patient with frontoparietal bilateral craniotomy, due to plagiocephaly with affection of a coronary hemi-suture. One 11 months old patient with turricephaly. A one year old female patient with

a craniofacial malformation (with oxycephaly or turricephaly). A one year old male patient with turricephaly and wide unilateral esquizencephaly of lip open (type II) and probable lisencephaly.

**Conclusion:** the CS prenatal diagnosis and later on to the birth is important, to determine neurological affection type and degree, to act promptly on time in the morphological and functional correction.

**Key words:** Craneosinostosis in clover type or Kleeblattschädel, scaphocephaly, plagiocephaly, turricephaly.

to de Neuropediatría y de Hospitales del Gobierno del D.F., Hospital Infantil de México y del Centro de Rehabilitación Infantil Teletón. Los pacientes con CS se evaluaron a través de la neuroclínica, estudios con TC y RM.

Se utilizó un equipo de RM de 0.2 Teslas Open (Siemens) Magnevist (Gd-DTPA, Bayer-Schering-Pharma) a razón de 0.2 mL por kg/ peso. Tres equipos de tomografía computada (TC XT 600, TC Helicoidal X-press (Toshiba Medical Systems) y Tomografía Computarizada Multicorte (TCM), equipo Sensation de SIEMENS de 40 cortes y plataforma de software con carga de los programas de Circulation 2 y programa In space y galerías múltiples para procesamiento de la imagen. Iopamirón 300 mgI/mL (Bayer-Schering-Pharma) a razón de 2 mL por kg/ peso.

### Caso 1

Femenina de un mes y dos días de edad, que ingresa al Servicio de Neurocirugía con el diagnóstico de lactante menor eutrófico, turricefalia en trébol e hidrocefalia congénita. E.F. Pabellones auriculares con implantación baja y turricefalia. Estudios de gabinete: huesos largos sin alteraciones. USG de hígado y vías biliares sin alteraciones.

Las radiografías simples y la TC de cráneo mostraron órbitas poco desarrolladas, cierre de las suturas, coronal, sagital, lamboidea, laterales anteriores, deformación de la bóveda craneal en forma de trébol por abombamiento de la fontanela bregmática y protube-

rancia de la escama del temporal, con irregularidad y discontinuidad de la tabla interna en relación a cráneo lacunar. Dilatación del sistema ventricular supratentorial (*Figura 1*).

La RM mostró disminución del tamaño de la fosa anterior y aumento de tamaño muy importante de la AS1 fosa craneal media. El sistema ventricular supratentorial dilatado asimétricamente con válvula de derivación ventricular en el cuerno frontal izquierdo. Disgenesia del cuerpo calloso y la cisura interhemisférica. La fosa posterior disminuida de tamaño y cuarto ventrículo pequeño en su diámetro rostrocaudal. El cerebelo se observa comprimido y rodeando lateralmente al tallo encefálico. El hueso craneal es displásico con espiculación irregular. Angiorresonancia sin alteraciones (*Figura 2*).

### Caso 2

Paciente masculino de un mes de edad, con diagnóstico de turricefalia en trébol. La TC de cráneo demostró CS multisutural (sagital, coronales y lamboidea), aumento de las fosas temporales por debajo y lateral a las órbitas dando lugar a los lóbulos laterales del trébol, mientras que el crecimiento desviado hacia la sutura sagital y las fontanelas eleva su lóbulo superior en la línea media con deformación craneal en trébol o Kleeblattschädel, hipertelorismo (*Figura 3*).

### Caso 3

Recién nacido de término de bajo peso para la edad gestacional, el último US menciona: craneosinostosis,

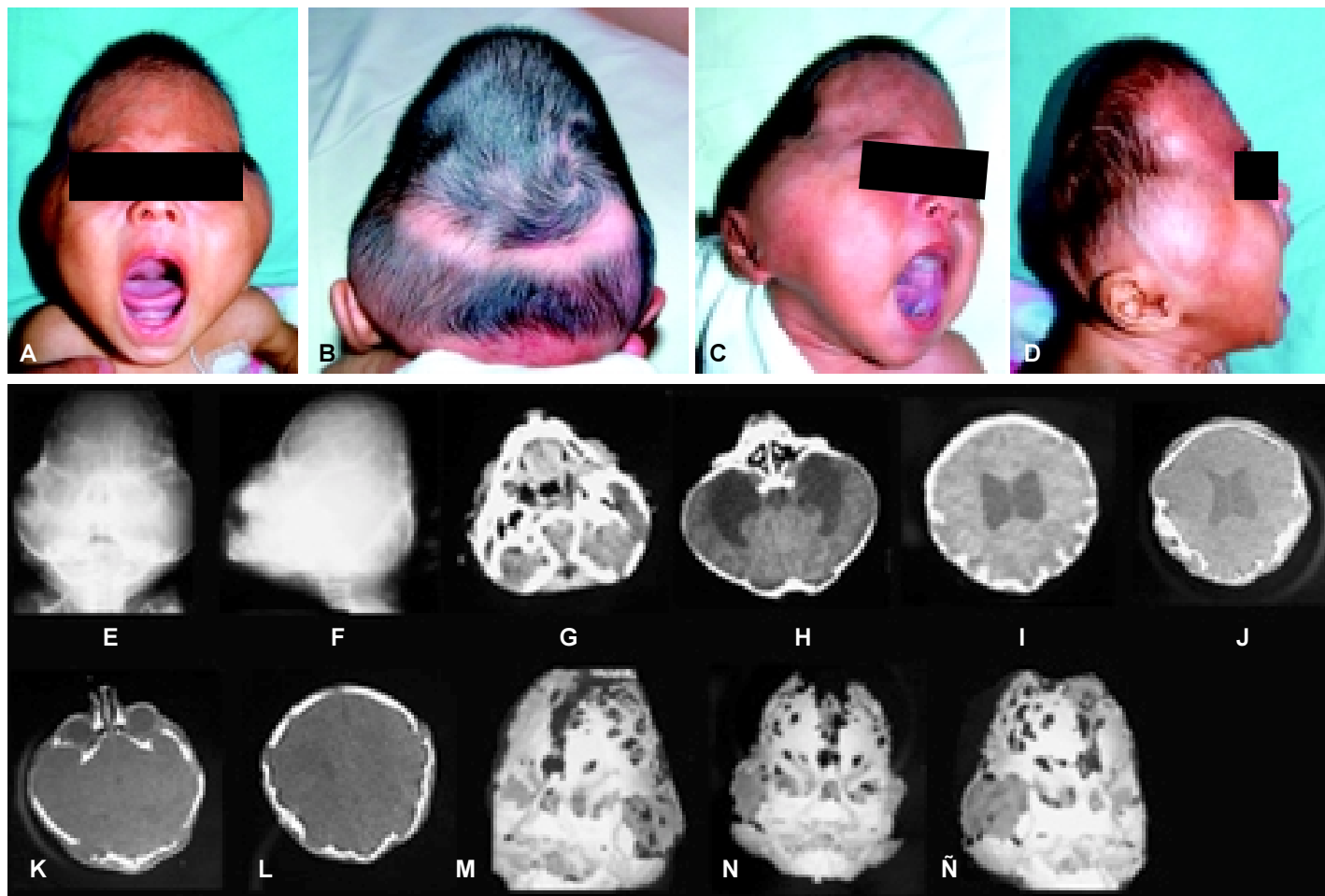


Figura 1. Fotografías, radiografías simples y TC de cráneo del caso 1.

oligohidramnios leve. Inicia trabajo de parto espontáneo, obteniéndose PUV del sexo masculino que se califica con apgar de 7/9, capurro de 39.2 SDG; se realizan maniobras básicas de reanimación. Se ingresa a terapia intermedia paciente hipoactivo, con craneosinostosis, baja implantación de pabellones auriculares por debajo del mentón, cardiopulmonar sin compromiso, abdomen sin visceromegalias y peristalsis normal. Extremidades simétricas, íntegras, hipotróficas, genitales masculinos sin descenso testicular, fimosis fisiológica, ano permeable.

La TCM de cráneo demostró turricefalia en trébol o Kleeblattschädel (grado moderado a severo), CS multisutural con aumento de las fosas temporales por debajo y lateral a las órbitas que forman el trébol, hipertelorismo, órbitas poco desarrolladas, cierre de las suturas, coronal, lamboidea, laterales anteriores, deformación de la bóveda craneal en forma de trébol por abombamiento de la fontanela anterior y protuberancia de la escama del temporal, con irregularidad y discontinuidad de la tabla interna en relación a cráneo lacunar. No se observa hidrocefalia (Figuras 4-6).

## Discusión

**Desarrollo del cráneo.** El origen de la bóveda craneana es membranoso y la base del cráneo se origina de cartílago que posteriormente se osifica y además tiene una función crítica en los dos tipos diferentes de hueso craneano. Por lo anterior, las suturas más basales como la escamosa y la lamboidea son cartilaginosas (menos distensibles) y la coronal y la sagital fibrosas. Normalmente, al nacimiento todas las suturas están separadas varios milímetros y el hueso se deposita progresivamente a lo largo de los márgenes de las suturas.

El cierre normal de las suturas varía, pero por lo general la sagital, las coronales y lamboideas cierran entre los 22 y 40 años de edad; la escamosa, occipitomastoidea y esfenotemporal pueden permanecer parcialmente abiertas hasta los 70 años.

La sutura metópica es la única que cierra dentro de los dos primeros años de vida. El crecimiento más importante ocurre a lo largo de las suturas sagital y coronales, en forma perpendicular a la sutura. Por lo tanto, la cabeza crece en diámetro lateral a través de la sutura sagital y las coronales que determinan el cre-

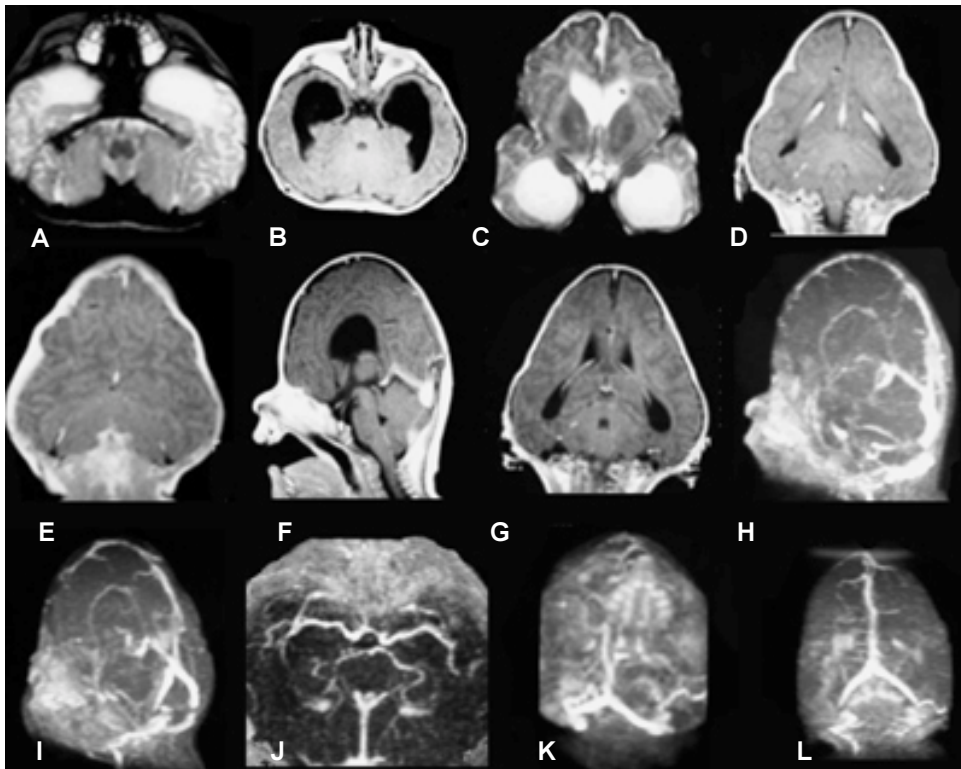


Figura 2. Angioresonancia sin alteraciones.

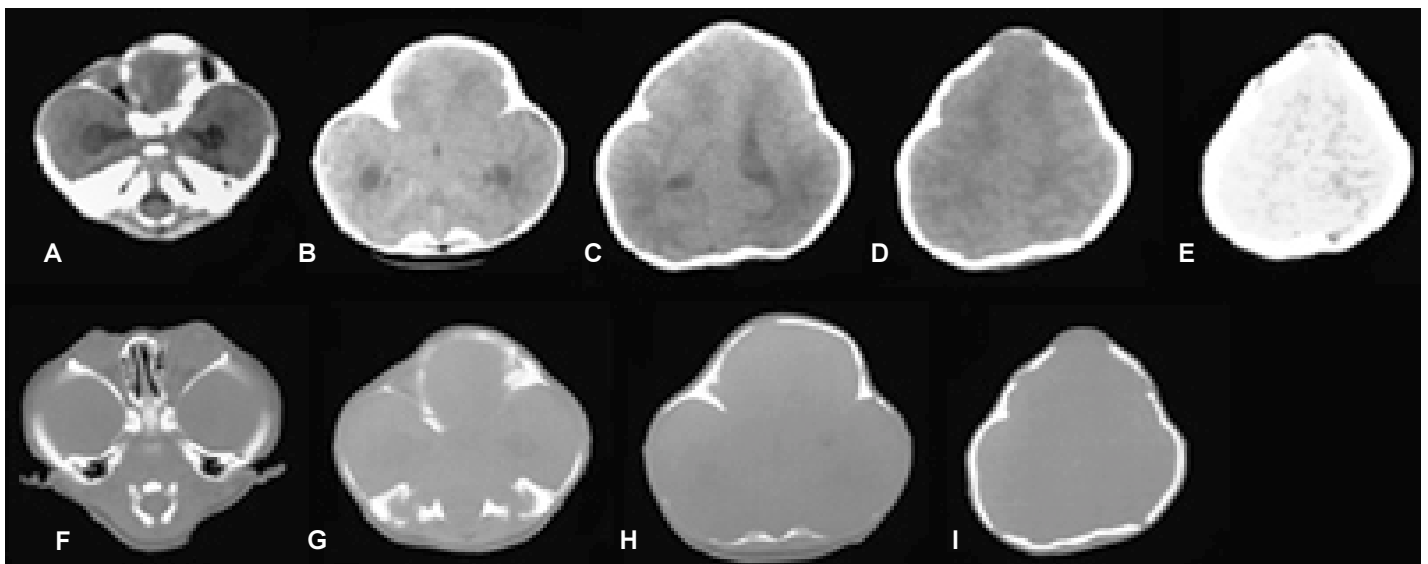
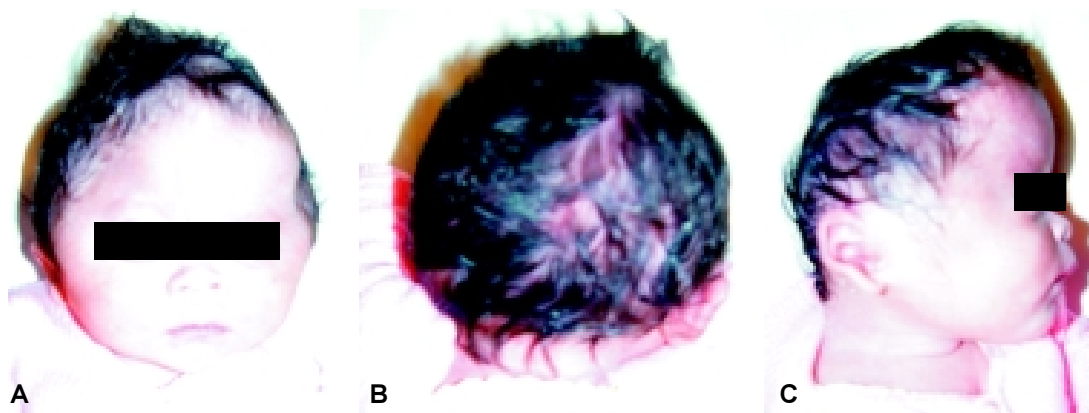


Figura 3. TC de cráneo y fotografías muestran deformación craneal en trébol o kleeblattschädel, o hipertelorismo.

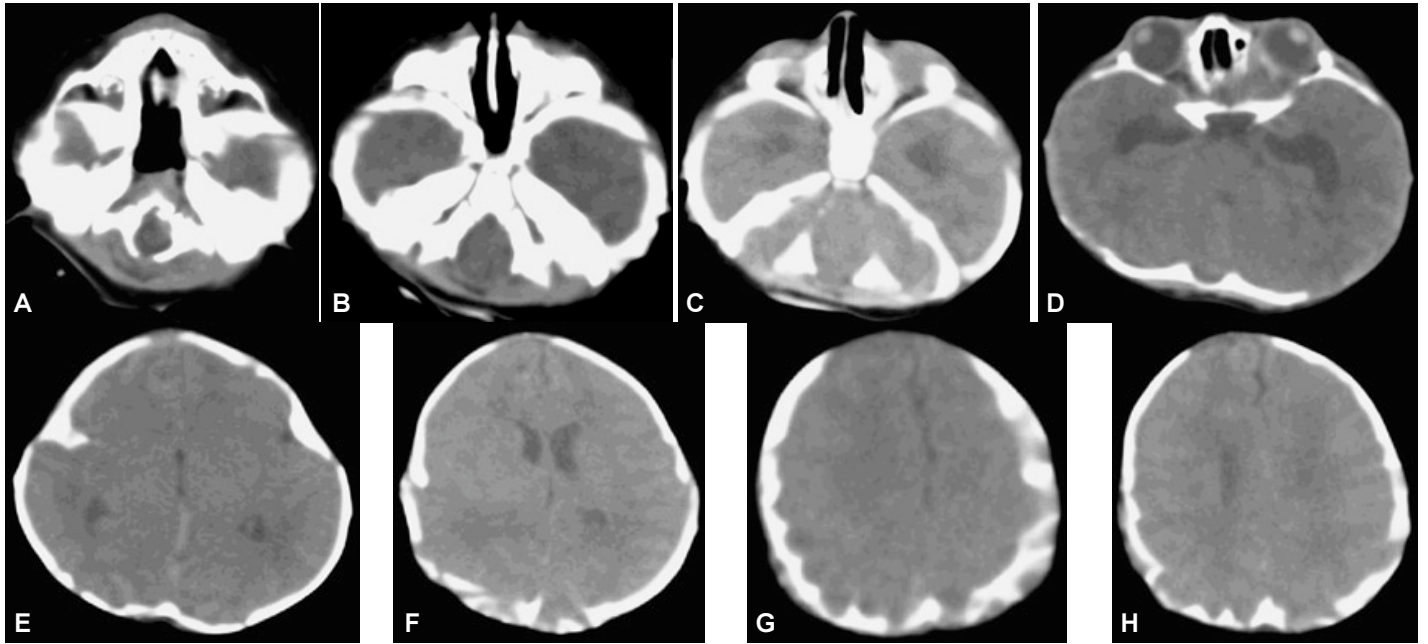


Figura 4. TCM de cráneo que demuestra turricefalia en trébol o kleeblattschädel.

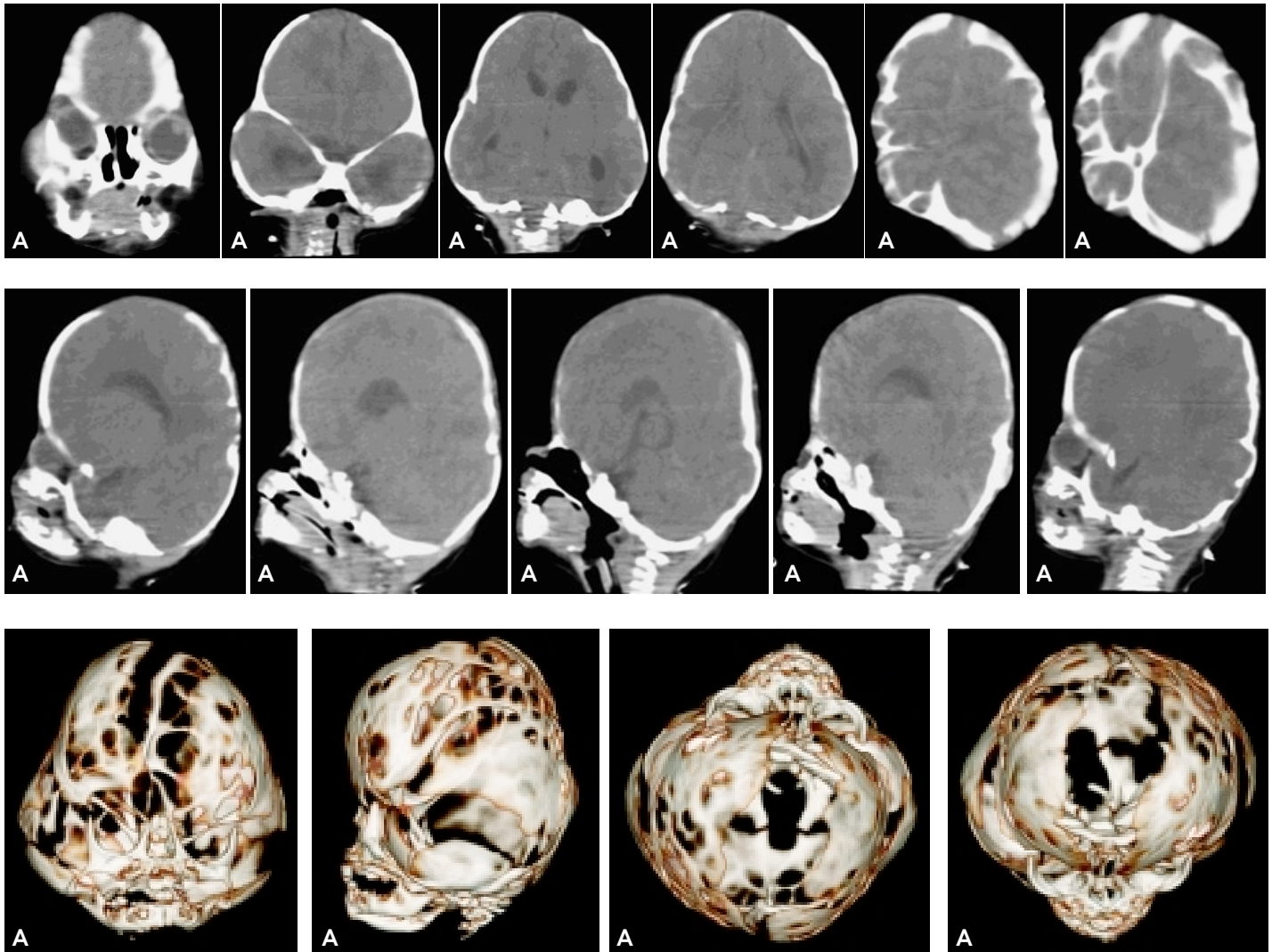


Figura 5.

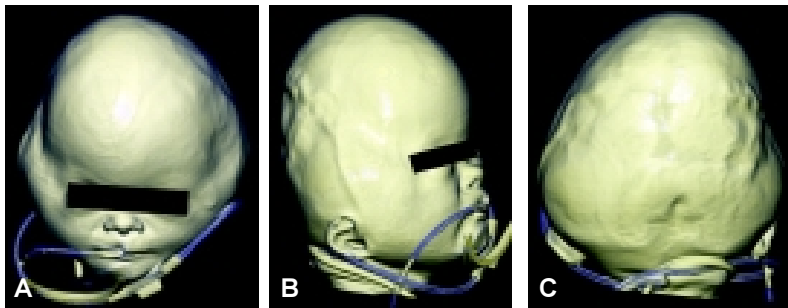
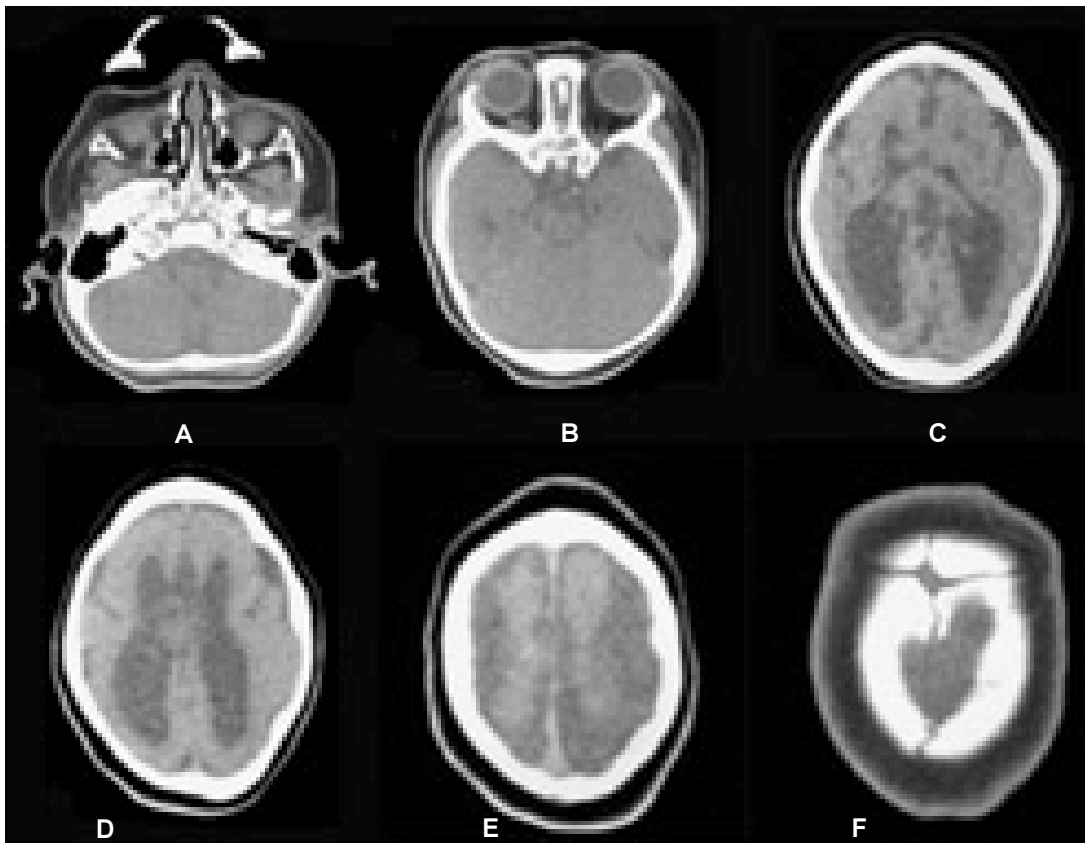


Figura 6.



**Figura 7.** Escafocefalia (dolicocefalia, cabeza en canoa) en un niño de nueve meses de edad. En la TC en cortes axiales, se observa un aparente hipertelorismo, con disminución del espacio interorbitario, probablemente en relación a falta de desarrollo de la bóveda craneal, y el eje anteroposterior es desproporcional al eje transversal. Existe aumento en la densidad y disminución del espacio de las suturas temporooccipitales (predominantemente lado derecho), cierre casi completo de la sutura metópica. Hay colpocefalia, con un tercer ventrículo alto cabalgado y ventrículos laterales no convergentes, lo que indica disgenesia del cuerpo calloso.

cimiento del cráneo longitudinal o diámetro anteroposterior.

Los términos dolicocefalia y braquicefalia describen variantes normales en la proporción de longitud y ancho del cráneo, respectivamente, pero implican suturas normales.<sup>1</sup>

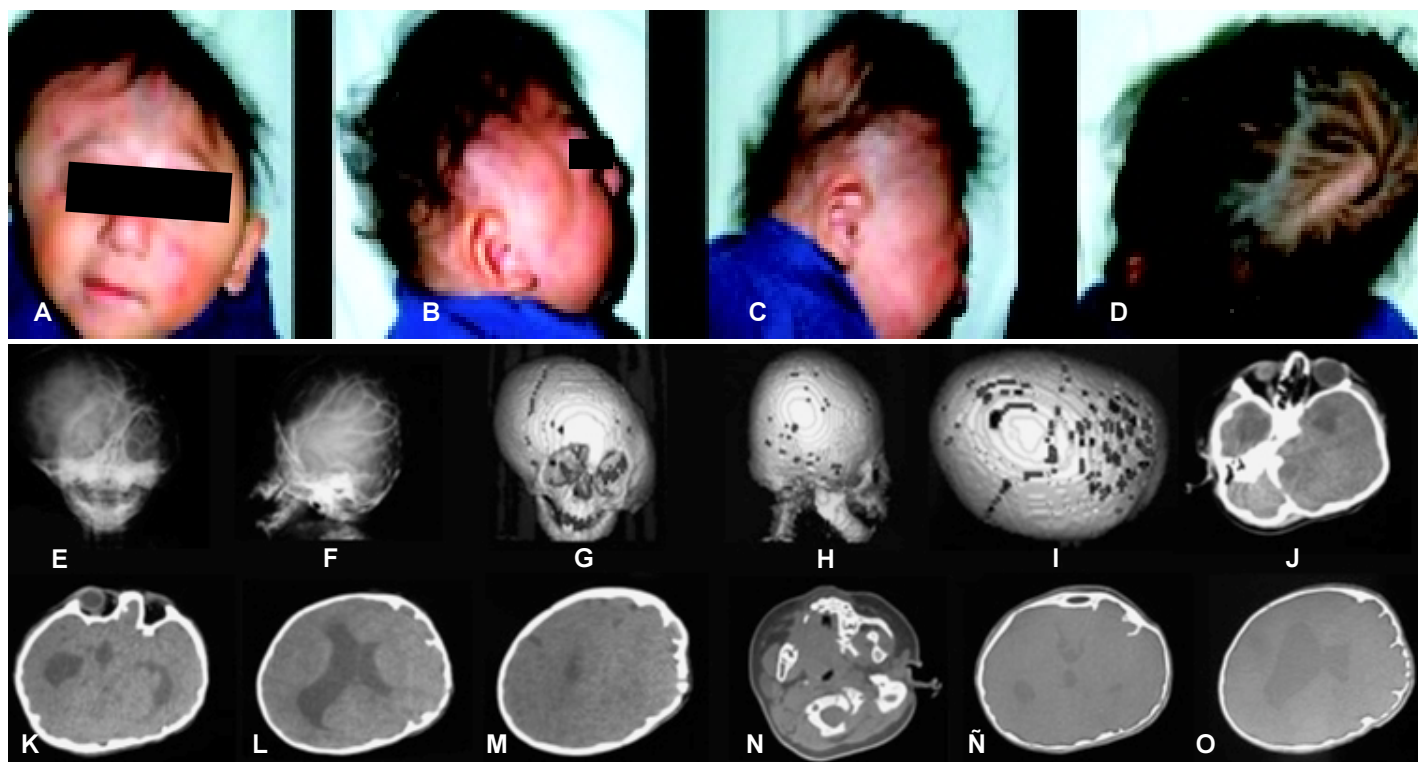
### Craneosinostosis

Las CS se presentan por el cierre prematuro de las suturas sagital, coronal, lambdaidea y metópica. Puede afectarse una o varias suturas. Las CS multisuturales pueden asociarse a síndromes como la enfermedad de Crouzon, síndrome de Apert (acrocefalosindactilia tipo I), Sx. de Carpenter (acrocefalosindactilia tipo II), Sx. de Saethre-Chotzen (acrocefalosindactilia tipo III) y Sx. de Pfeiffer (acrocefalosindactilia tipo IV).<sup>2,3</sup>

### Probable etiología

Se han descrito más de 100 síndromes asociados a craneosinostosis y en una docena aproximadamente se ha identificado el defecto molecular.<sup>1</sup>

Dentro de la probable etiopatogenia se han considerado múltiples mecanismos, pudiéndose mencionar: el defecto primario de la bóveda en donde Virchow en 1851, plantó que el defecto primario está en la propia sutura de la bóveda craneana, siendo la deformidad la base de su consecuencia. En las causas intraútero, Thomas mencionó en 1907 la hipótesis de una presión externa que produce el cierre patológico de alguna sutura en la etapa fetal y Graham en 1979 mencionó como causas la desproporción cefalopélvica, mujeres primíparas y pelvis estrecha. También se ha mencionado que la causa del defecto primario es debido a cambios en la base del crá-



**Figura 8.** Craneosinostosis multisutural (probable variante de plagiocefalia con oxicefalia). Masculino de cinco meses con diagnóstico de craneosinostosis compleja. En la TC existe asimetría marcada del cráneo a expensas de sinostosis sagital, coronal y lambdaidea izquierdas, el cráneo adopta forma de hemiturricefalia, la cabeza tiene forma oblicua, con abombamiento de los huesos de lado izquierdo y con irregularidad de la tabla interna en relación a cráneo lacunar. Asimismo existe dismorfia facial y la órbita está hipoplásica. Se observa disminución del volumen de los lóbulos frontal, parietal, temporal y occipital izquierdos. La fosa posterior está disminuida de tamaño. El sistema ventricular supratentorial está dilatado asimétricamente con aumento de tamaño de ambos cuernos frontales y occipitales y el tercer ventrículo también son amplios.

neo, en la alteración primaria del mesemquima y en factores hereditarios.<sup>3</sup>

Dentro de los factores demográficos y reproductivos podemos mencionar que las CS aumentan su riesgo de presentación al aumentar la edad de la madre y la edad del padre.<sup>4,5</sup>

Los factores que influyen en el riesgo de presentación de CS incluyen estilo de vida y medio ambiente, padres con empleos en agricultura y en bosques, lugares altos y en mujeres fumadoras.<sup>6-8</sup>

Dentro de otras posibles causas también se mencionan factores endocrinos, desórdenes hematológicos, crecimiento inadecuado del cerebro y presencia de fusión múltiple de suturas que sugieren fuertemente síndrome craneofacial que con frecuencia requiere del diagnóstico experto de genetistas y pediatras.<sup>9</sup>

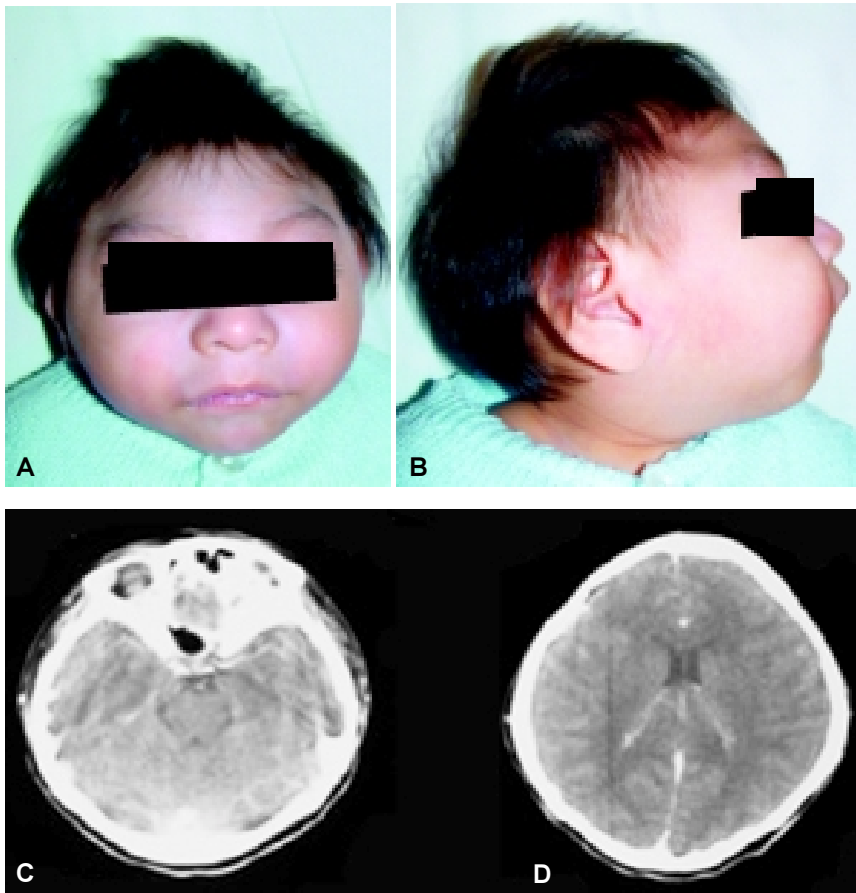
Comúnmente las craneosinostosis están presentes en el nacimiento pero no todas son diagnosticadas si son moderadas, por lo que es usual diagnosticarlas en los primeros meses de la vida, por lo que es importante que la historia clínica incluya complicaciones del embarazo, duración de la gestación y peso al nacimiento. También es importante el ante-

cedente de la posición del niño durante el sueño en la diferenciación de la craneosinostosis de la plagiocefalia sin sinostosis.<sup>2</sup> Por lo anterior es crucial hacer el diagnóstico temprano, de ser posible en el periodo neonatal.<sup>1</sup>

Debido a lo anterior, la ultrasonografía fetal ha hecho posible la medicina prenatal un campo especializado que incluye el diagnóstico *in utero*, la epidemiología y la terapia fetal. Aproximadamente entre 4-5% de los recién nacidos tienen algún tipo de anomalía estructural como malformación, deformación o disrupción. La incidencia de anomalías es alta en el examen de los embriones abortados o mediante la evaluación de los fetos, los cuales son eliminados por selección natural (teratanasia).<sup>10</sup>

### **Clasificación**

Se han propuesto varias clasificaciones. Se pueden dividir en dos grandes grupos: Primarias: a) Simples (escafocefalia, trigonocefalia, plagiocefalia, oxicefalia, turricefalia). b) Complejas (Crouzon, Apert, Carpenter, Pfeiffer, Chotzen, otros síndromes). Secundarias: a) Por trastornos metabólicos (hipertiroidismo, policitemia, talasemia, hi-



**Figura 9.** Femenina de un año, con diagnóstico de craneotomía frontoparietal bilateral por plagiocefalia con afectación de una hemisutura coronal (sinostosis coronal que implica la fusión del lado izquierdo o derecho de la sutura coronal que va de pabellón auricular a pabellón auricular. Esto se denomina sinostosis coronal y provoca que la frente y el ceño dejen de crecer). La cabeza tiene forma oblicua y existe abombamiento frontal del lado sano y dismorfia facial. En el lado afectado la órbita es hipoplásica.

pocalcemia idiopática, hipofosfatemia familiar, trastornos metabolismo vitamina D). b) Meningitis u otros procesos osteoclásticos, c) Hidrocefalias tratadas con válvulas de baja presión.<sup>3,11</sup>

### Cuadro clínico

Las CS se caracterizan por un cráneo morfológicamente anormal. En las fases iniciales del proceso el desarrollo cerebral no se altera porque el cráneo puede crecer todavía en los diámetros no perpendiculares a la sutura afectada. Posteriormente cuando la consolidación es completa el crecimiento encefálico puede originar hipertensión endocraneana.<sup>12</sup>

Investigaciones previas sobre CS han puesto atención sobre el fenotipo del esqueleto, pero existe relación estrecha entre el desarrollo del SNC y del cráneo, lo cual está bien documentado.<sup>13</sup>

Por lo anterior, la dismorfia craneal es de aparición precoz, precediendo a las manifestaciones neurológicas que pueden presentarse. Esta alteración está relacionada con la sutura afectada y según la conformación que adopte recibirá diferentes denominaciones: escafocefalia, cierre de la sutura sagital, cráneo alargado en sentido anteroposterior y disminución del diámetro biparietal. Es la variedad más frecuente en la mayoría de las series (Figura 7).

Trigonocefalia: cierre de la sutura metópica, con frente estrecha y triangular, órbitas de forma oval e hipotelorismo.<sup>2,3</sup>

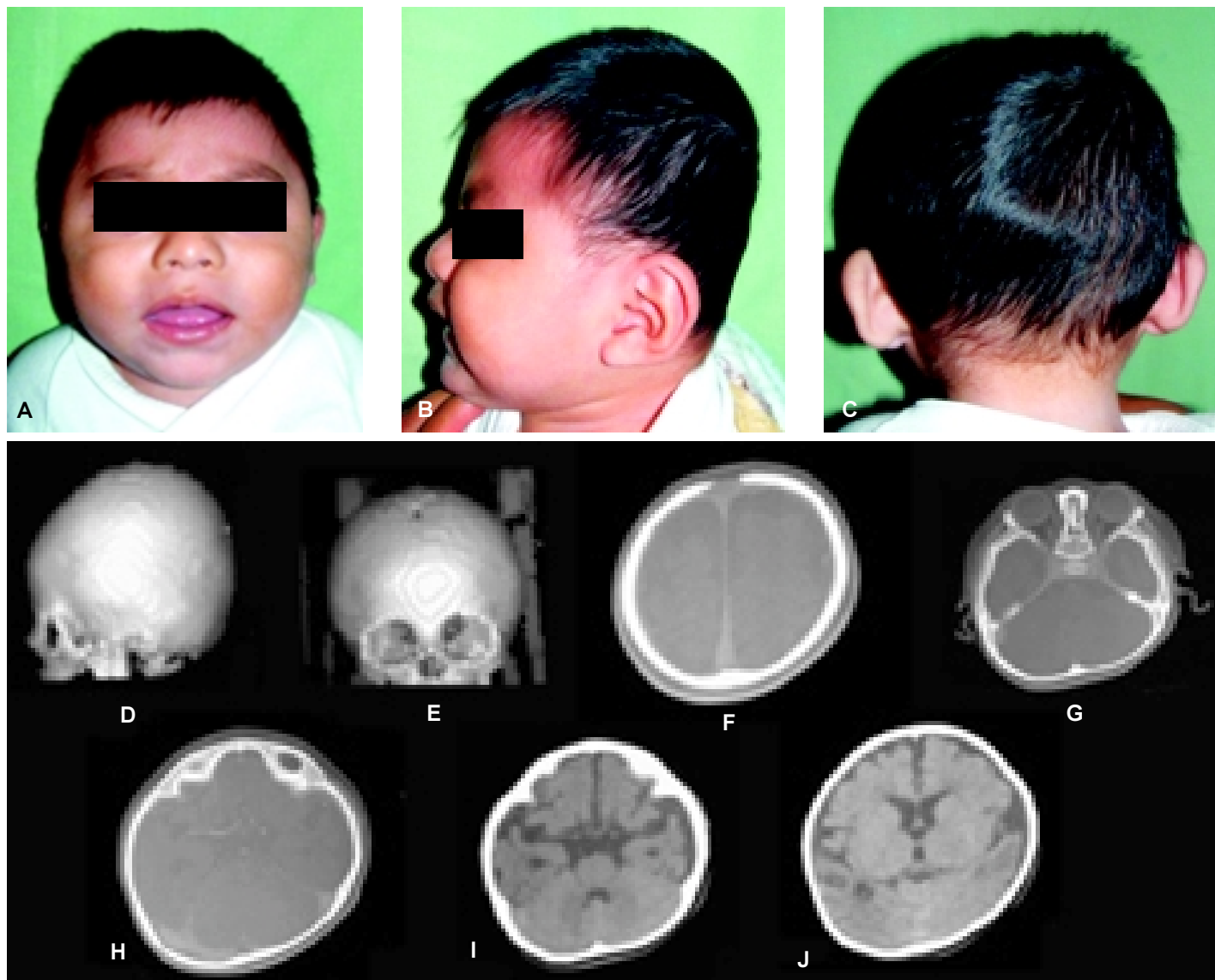
Plagiocefalia: afectación de una hemisutura coronal, cabeza con forma oblicua, abombamiento frontal del lado sano y dismorfia facial. En el lado afectado la órbita es hipoplásica (Figuras 8 y 9). Oxicefalia: todas las suturas están cerradas. Puede ser armónica cuando se fusionan todas a la vez y disarmónica cuando las suturas se van cerrando evolutivamente.

Turricéfalia o braquicefalia: cierre incompleto de la sutura coronal, cráneo forma de torre con disminución de su diámetro anteroposterior y alargado en altura<sup>2,3</sup> (Figuras 10-14).

Cráneo en hojas de trébol (Clover leaf skull o Kleeblattschädel): es una rara malformación causada por el cierre de múltiples suturas del cráneo. Puede estar asociada con hidrocefalia, proptosis e hipoplasia de la mitad de la cara y de la base del cráneo; es rara su asociación con otros síndromes pero en la mayor parte están asociados con una mutación nueva del gen FGFR 1-3. El diagnóstico clínico es obvio, por la forma oval de la cabeza en el nivel del DBP reemplazado por el cráneo trilobulado con una protrusión frontal y dos posterolaterales.<sup>2,3,14-18</sup>

Puede estar asociado con acrocefalopolisindactilia y su pronóstico es pobre cuando se asocia a hidrocefalia ocurriendo frecuentemente la muerte en la infan-





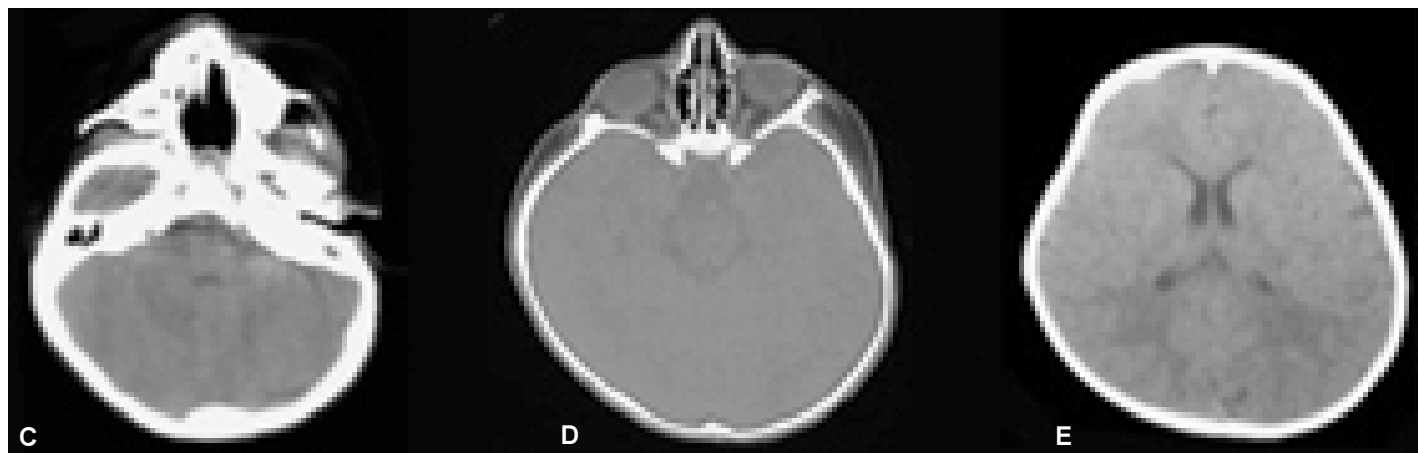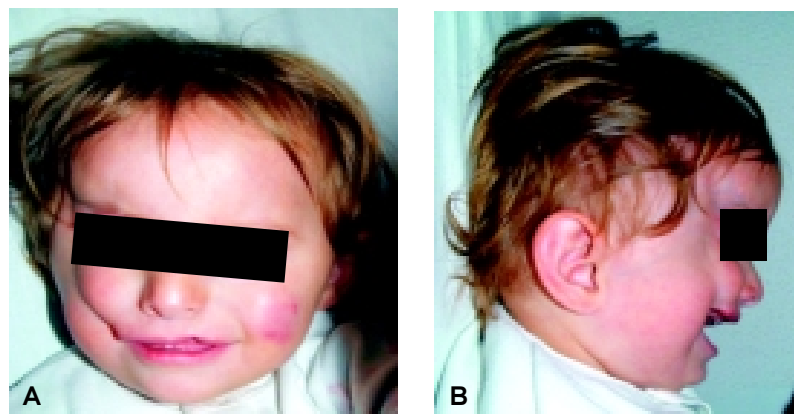**Figura 10.** Turricefalia en masculino de 11 meses de edad. Se observa sinostosis lambdaidea izquierda y de las suturas coronales. Con desplazamiento del encéfalo hacia delante en dirección al complejo de la fontanela anterior y con ampliación de la sutura metópica. Se observa disminución del volumen de los lóbulos frontales, parietales y principalmente temporales, con amplitud de las cisternas de la base, del sistema ventricular supratentorial y de los espacios subaracnoideos, el cerebelo también presenta distorsión en su arquitectura.

cia. Su tratamiento implica la corrección de la hipertensión intracraneal y de la apariencia antiestética, así como la preservación de la agudeza visual. La resonancia magnética de cráneo puede revelar anomalías del patrón venoso de drenaje de las estructuras intracraneales como respuesta a obstrucción venosa por estenosis del foramen yugular.<sup>19</sup>

El Kleeblattschädel aparece con mayor frecuencia en las formas sindrómicas de craneosinostosis y puede también confundir el diagnóstico clínico, porque se encuentra en varios síndromes: Carpenter, Apert, Crouzon, Pfeiffer, displasia tanatofórica y la craneosinostosis tipo Boston. Asimismo, existen varios tipos de severidad de cráneo en trébol.<sup>1-3,14-18</sup>

Además de las variedades que constituyen las CS primarias simples existen las complejas, así denominadas por acompañarse de otras alteraciones. De las mismas se han descrito más de 60 síndromes genéticos, como son: enfermedad de Crouzon: sinostosis craneofacial. Cursa con acrocefalia, nariz en forma de pico, maxilar hipoplásico, labio superior corto e inferior saliente, hipertelorismo, exoftalmos y estrabismo divergente. Síndrome de Apert: acrocefalosindactilia. Se presenta con braquicefalia, asociada a sindactilia de los pies y las manos, atresia de las coanas, megalocórnea, estrabismo, hipoplasia orbitaria y otras malformaciones.<sup>2,3,14-18</sup>

Síndrome de Carpenter: llamado acrocefalopolisindactilia. Acrocefalia con braquisindactilia de los de-



**Figura 11.** Malformación craneofacial (con oxicefalia o turricefalia) en una niña de un año de edad. Se observa hipoplasia de la zona medial de la cara, hipertelorismo, órbitas óseas poco profundas. La fosa anterior es asimétrica, secundario a aplanamiento del frontal, las suturas coronales tienen aumento en su densidad y disminución en su espacio. El parénquima cerebral se moldea al espacio, no se observan malformaciones del SNC.

dos de la mano, polidactilia preaxial y sindactilia de los dedos de los pies. Síndrome de Pfeiffer: acrocefalosindactilia con pulgares anchos, grandes dedos de los pies e intelecto normal.

Síndrome de Chotzen: acrocefalosindactilia asociada con hipertelorismo, retraso mental y ptosis palpebral. En estos síndromes los mecanismos que envuelven los factores de crecimiento y diferentes expresiones de los espacios de tiempo de la matriz extracelular (ECM) siendo importante su composición molecular por el rol que juega en los procesos morfogénéticos que ocurren durante el desarrollo del esqueleto.<sup>2,3,14-18,20,21</sup>

Diagnóstico diferencial, microcefalia vera, microcefalia por atrofia cerebral unilateral, cabeza asimétrica por defectos posturales, hidrocefalias, quistes aracnoideos supratentoriales, etc.<sup>3</sup>

### Complicaciones

Las complicaciones mayores están asociadas con la falta de tratamiento de las craneosinostosis que incluyen aumento de la presión intracraneal,

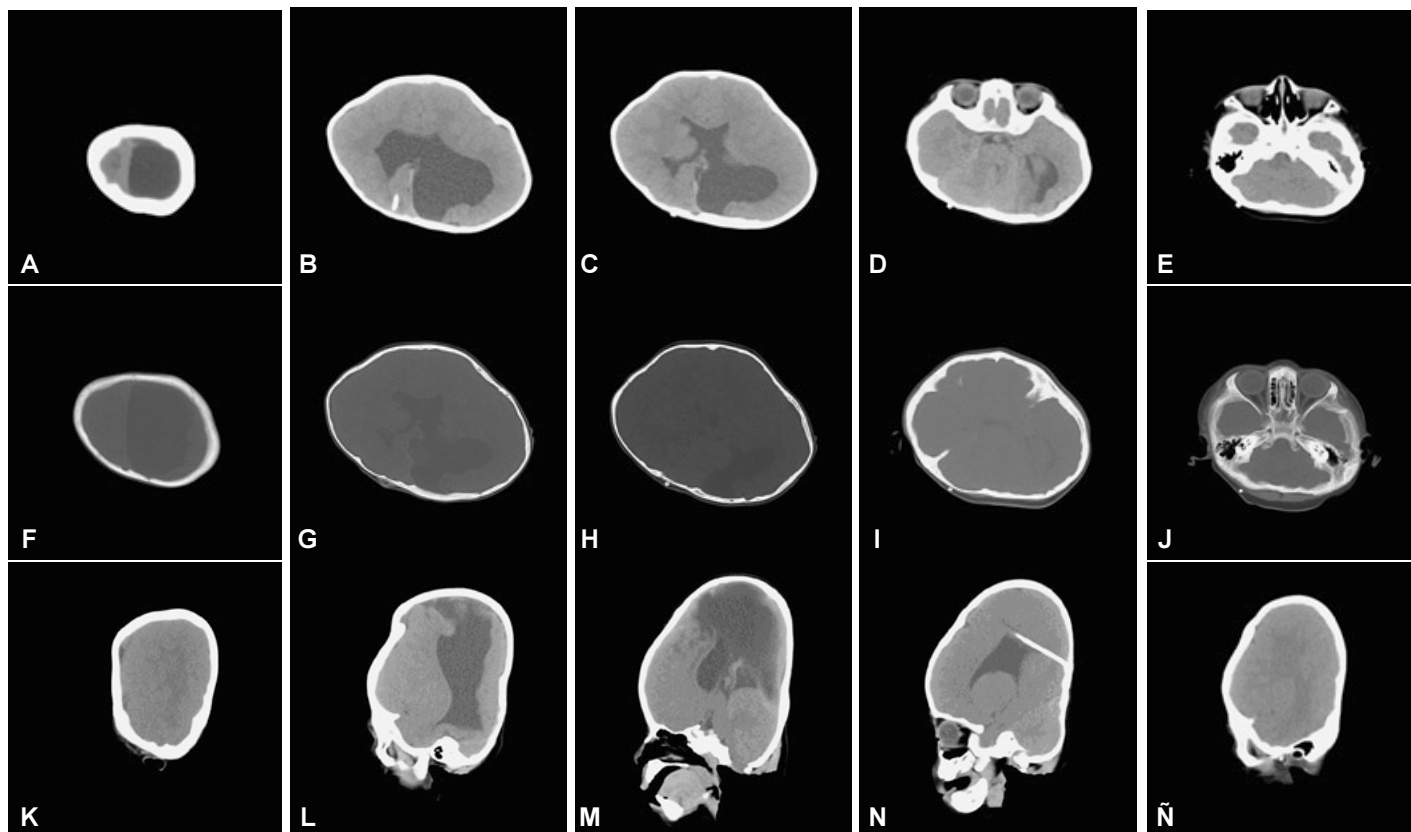
de la cara y maloclusión, asimetría de órbitas y estrabismo.<sup>2</sup>

### Tratamiento

El tratamiento de las craneosinostosis es eminentemente quirúrgico. Está indicado por la presencia de hipertensión endocraneana, atrofia del nervio óptico, retraso del desarrollo psicomotor, con fines estéticos y para permitir un crecimiento del cerebro sin restricciones a través de: creación de líneas de suturas artificiales; fragmentación múltiple craneal (morcelación); descompresiones o colgajos; combinación de los métodos anteriores. Cuando la operación se desarrolla precozmente estos niños tienen un postoperatorio satisfactorio. El cerebro logra crecer y desarrollarse sin restricciones.<sup>2,3</sup>

### Conclusión

Es importante el diagnóstico prenatal de las CS y posteriormente al nacimiento, determinar su tipo y grado de afectación neurológica para actuar en el menor tiempo posible en la corrección morfológica y funcional. La TC de cráneo en general es diagnóstica; la TC 3-D se considera la modalidad más precisa para el diagnóstico



**Figura 12.** Paciente masculino de un año de edad con diagnóstico de hidrocefalia y craneosinostosis multisutural (oxicefalia o turricefalia) amplia esquizencefalia unilateral izquierda de labio abierto (tipo II) y probable lisencefalia. El cráneo muestra deformidad a expensas del cierre de suturas laterales anteriores y posteriores, así como de la sutura sagital y la fontanela anterior, con aumento del diámetro transversal y longitudinal. La fosa posterior poco desarrollada con elongación en sentido dorsal del cerebelo y desplazamiento hacia la derecha. El sistema ventricular supratentorial es asimétrico, existe deformidad de los cuernos frontales (en caja), con ausencia de *septum pellucidum* sugiriendo anomalía del cuerpo calloso. No se observa el tercer ventrículo. Gran dilatación del cuerpo y atrio ventricular izquierdos con comunicación al espacio subaracnoideo de los lóbulos parietal y occipital con presencia de DVP en el sistema ventricular. Compresión e hipodesarrollo del hemisferio cerebral ipsilateral. No se observan surcos cerebrales en ambos hemisferios.

de craneosinostosis, al igual que el empleo de la TCM con diversas galerías que brindan mayor información diagnóstica, siendo complementario el

empleo de la RM en pacientes con malformaciones del SNC, en donde es un recurso diagnóstico valioso.<sup>1,22,23</sup>

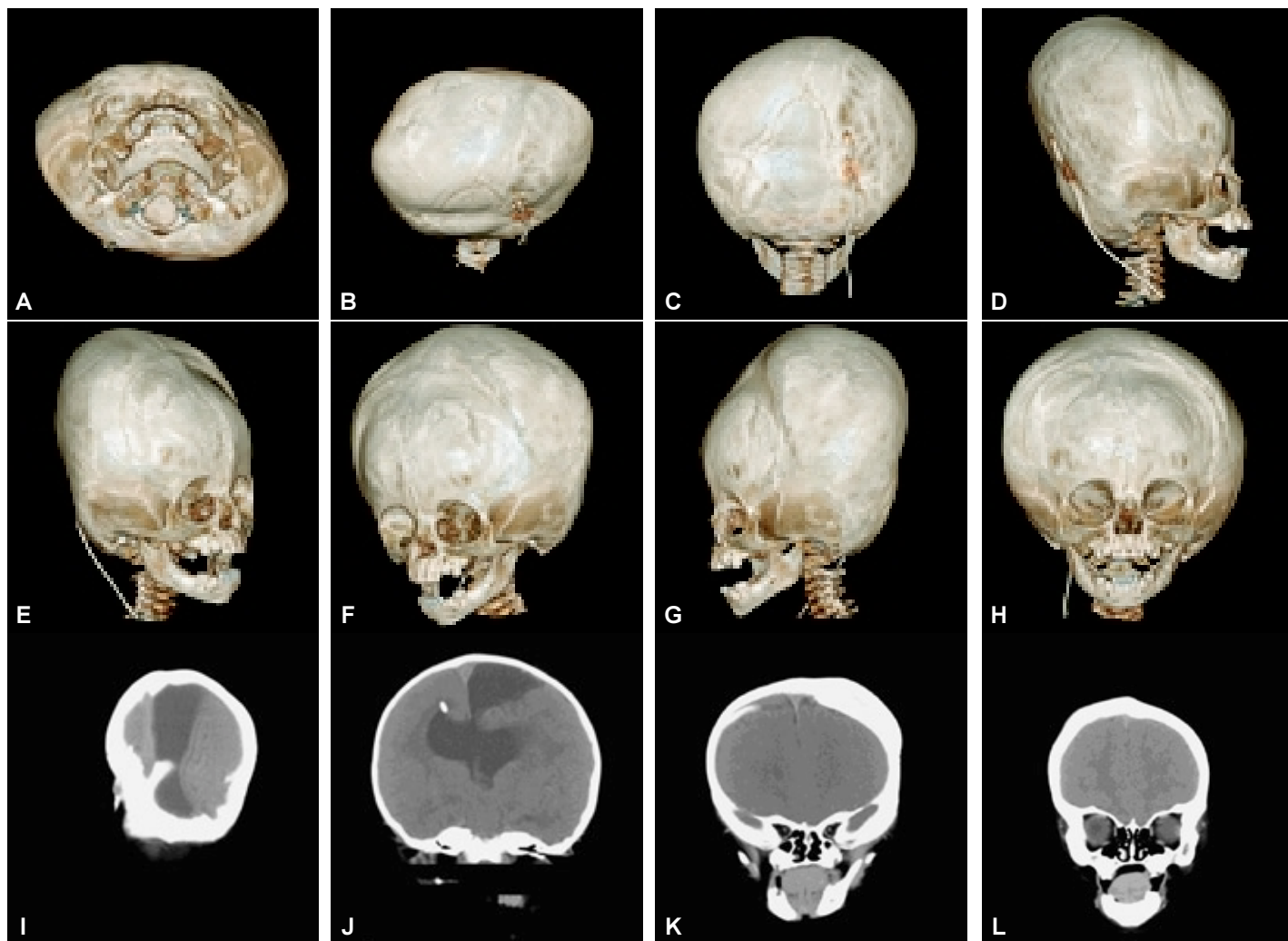


Figura 13.

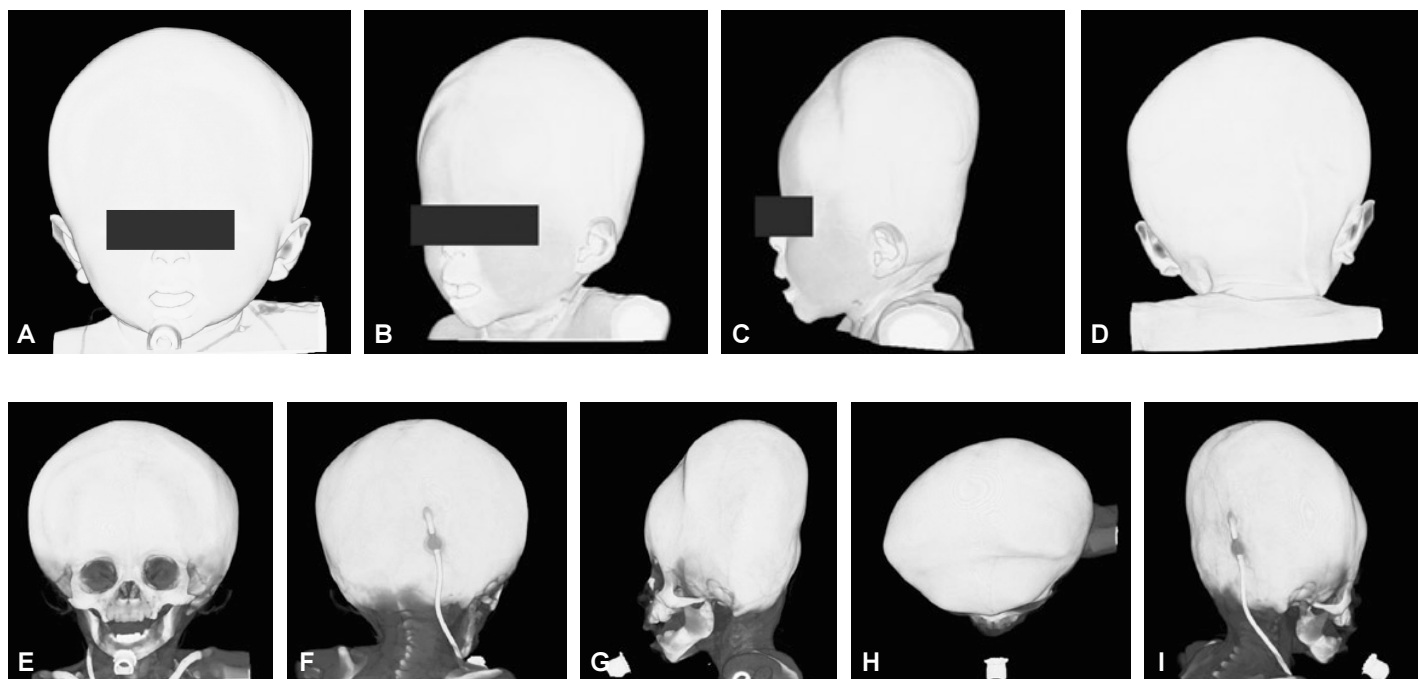


Figura 14.

## Referencias

1. Flores de Sarnat L. Avances en craneosinostosis. *Rev Mex Neuroci* 2003; 4(2): 63-74.
2. Kabbani H, Raghueveer. Craniosynostosis. *American Family Piscina* 2004: 1-9.
3. Goyenechea FG, Hodelín RT. Craneosinostosis. Historia, etiopatogenia, clasificación, cuadro clínico, diagnóstico, tratamiento. Cuba: Hospital Pediátrico Docente "Juan M. Márquez", p. 1-24 (Consultado en: [neuroc99.sld.cu/text/craneosinostosis.htm](http://neuroc99.sld.cu/text/craneosinostosis.htm)).
4. Kallen K. Maternal smoking and craneosynostosis. *Teratology* 1999; 146-50.
5. Singer S, Bowe C, Southall P, Goldblatt J. Craniosynostosis in Western Australia, 1980-1994: A population-based study. *Am J Med Genet* 1999; 83: 382-7.
6. Bradley CM, Alderman BW, Williams MA, Checkoway H, Fernbach SK, Greene C, Bigelow PL, Reif JS. Parental occupations as risk factors for craniosynostosis in offspring. *Epidemiology* 1995; 6: 306-10.
7. Honein MA, Rasmussen SA. Further evidence for an association between maternal smoking and craniosynostosis. *Teratology* 2000; 62: 145-6.
8. Reefhuis J, Honein MA, Shaw GM, Romitti PA. Fertility treatments and craniosynostosis, California, Georgia and Iowa, 1993-1997. *Pediatrics* 2003; 111(5): 1163-6.
9. Shet RD, Iskandar BJ. Craniosynostosis. (Consultado en: <http://www.emedicine.com/neuro/topic80.htm>).
10. Wong GB, Mulliken JB, Benacerraf BR. Prenatal sonographic diagnosis of major craniofacial anomalies. *Plastic and Reconstructive Surgery* 2001; 108: 1316-33.
11. Aviv RI, Rodger E, Hall CM. Craniosynostosis. *Clin Radiol* 2002; 57: 93-102.
12. Sgouros S, Dulebhon SC, Talavera F, Pluta RM, Engelhard HH, Dogali M. Craniosynostosis. *Medicine* 2003: 1-38. (Consultado en: <http://www.emedicine.com/med/topic2897.htm>).
13. Aldrige K, Marsh JL, Govier D, Richtsmeir JT. Central nervous phenotypes in craneosynostosis. *J Ana* 2002: 31-39.
14. Silva S, Jeanthy P. Cloverleaf skull or Kleeblattschädel. *The fetus.net* 1999: 1-2.
15. Mc Kusk VA. Thanatophoric dysplasia with Kleeblattschädel. *Johns Hopkins University. OMIN-Online Mendelian Inheritance in Man* 1989: 1-2.
16. Tartaro A, Budassi S, Antonucci D, Bonomo L, Chieti L. Skull base deformities in patients with craniofacial dysostosis. *ECR-99-1616*.
17. Thompson DNP, Hayward RD, Harkness WJ, Bingham RM, Jones BM. Lessons from a case of Kleeblattschädel. *Journal of Neurosurgery* 1995; 82: 6.
18. NaidichTP, Susan L, Blazer I, Bauer B, Armstrong D, Mclone DG, Zimmerman RA. Embriología y lesiones congénitas de la región facial media. Kleeblattschädel (cráneo en hoja de trébol). En: Som PM, Curtin HD (ed.). *Radiología de cabeza y cuello*. 4a Ed. Ed MOSBY; 2004, Vol. 1, p. 69.
19. Dominic NP, et al. Lessons from a case of Kleeblattschädel. *Journal of Neurosurgery: Pediatrics* 1995; 82: 6.
20. Carinci F, et al. Expression profiles of craniosynostosis Derived Fibroblasts. *Molecular medicine* 2002; 8(10): 638-44.
21. Robson CD, et al. Prominent basal emissary foramina in syndromic craniosynostosis: Correlation with phenotypic and molecular diagnoses. *AJNR Am J Neuroradiol* 2000; 21: 1707-17.
22. Fernbach SK. Craniosynostosis 1998. Concepts and controversy. *Pediatr Radiol* 1998; 28(9): 727-8.
23. Sloan GM, et al. Surgical treatment of craniosynostosis: Outcome analysis of 250 consecutive patients. *Pediatrics* 1997: 1-9.



## La Sociedad Mexicana de Anales de Radiología

Les hace una cordial invitación de visitar su página web

[www.smri.org.mx](http://www.smri.org.mx)